



Ortopedia funcional de los maxilares en el tratamiento temprano de maloclusiones clase II por retrusión mandibular: reporte de caso clínico

Functional maxillary orthopedics in early treatment of class II malocclusions due to mandibular retrusion: Case report

Ivonne Scarlleth Herrera Navarrete,* Adriana Torres Jiménez[§]

RESUMEN

El manejo temprano de las maloclusiones clase II esquelética con ortopedia funcional de los maxilares es una herramienta que con el correcto diagnóstico, plan de tratamiento y colaboración del paciente, permite disminuir o eliminar una cirugía a futuro para la corrección de dicho problema. Los aparatos ortopédicos funcionales como el Bionator potencian la capacidad adaptativa de los tejidos especialmente durante el periodo de pico de crecimiento mejorando el perfil y la relación esquelética.

Palabras clave: Ortopedia funcional de los maxilares, Bionator, clase II esquelética.

Key words: Functional maxillary orthopedics, Bionator, skeletal class II.

ABSTRACT

Early treatment of skeletal class II malocclusions with functional orthopedics is a useful means that together with a correct diagnosis, treatment plan and patient cooperation may lead to reducing or eliminating the need for surgery in the future to treat the patient's problem. Functional orthopedic appliances such as the Bionator promote the adaptive ability of the tissues specially during the early growth spurt and may improve the profile and the skeletal relationship.

INTRODUCCIÓN

El tratamiento de las maloclusiones en edades tempranas es cada vez más frecuente en la ortodoncia actual. La ortopedia funcional de los maxilares (OFM) proporciona diferentes terapias que facilitan la corrección de las maloclusiones estableciendo una correcta función y armonía de los maxilares.

La OFM es la ciencia que comprende un conjunto de medios terapéuticos que concurren esencialmente en la utilización de las fuerzas o movimientos que se originan durante la ejecución de los actos fisiológicos como la masticación, deglución, respiración, fonación y ajuste facial a fin de obtener el equilibrio morfofuncional de las estructuras del sistema estomatognático.¹

La OFM guía el desarrollo normal maxilofacial de los pacientes en crecimiento mediante la utilización de aparatología que provoca cambios tisulares favorables, resolviendo el desequilibrio de las maloclusiones presentado en sentido transversal, vertical y/o sagital.¹

Las maloclusiones son las alteraciones del crecimiento óseo del maxilar, la mandíbula y/o de las posi-

ciones dentarias que impidan una correcta función del aparato masticatorio.²

Al considerar en conjunto el crecimiento del maxilar y la mandíbula, éstos están perfectamente sincronizados en ritmo e intensidad manteniendo una relación de clase I a través del proceso evolutivo.³

La intervención temprana de las maloclusiones fue definida por Moyers como la terapia ortodóncica realizada durante los estadios más activos del crecimiento dental y esquelético craneofacial; con la finalidad de cambiar las alteraciones dentarias y esqueléticas.⁴

* Residente de tercer año.

§ Doctora E.O. y adscrita.

CEMEV-UNAM.

© 2017 Universidad Nacional Autónoma de México, [Facultad de Odontología]. Este es un artículo Open Access bajo la licencia CC BY-NC-ND (<http://creativecommons.org/licenses/by-nc-nd/4.0/>).

Este artículo puede ser consultado en versión completa en <http://www.medigraphic.com/ortodoncia>



Figura 1. Bionator estándar.

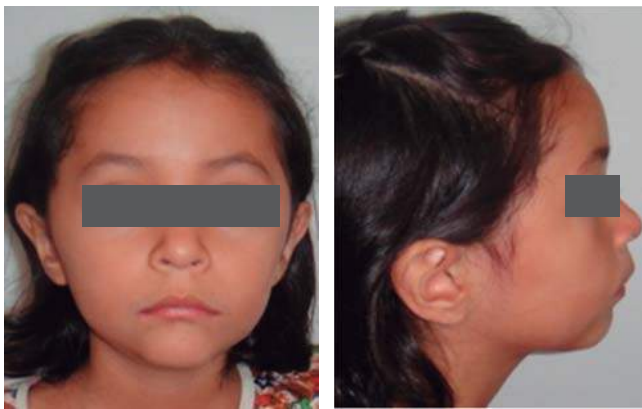

Figura 2. Fotografías extraorales iniciales.

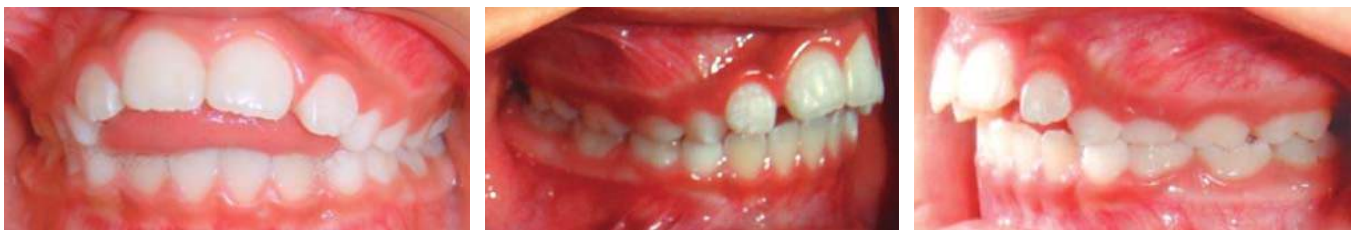

Figura 3. Fotografías intraorales iniciales.

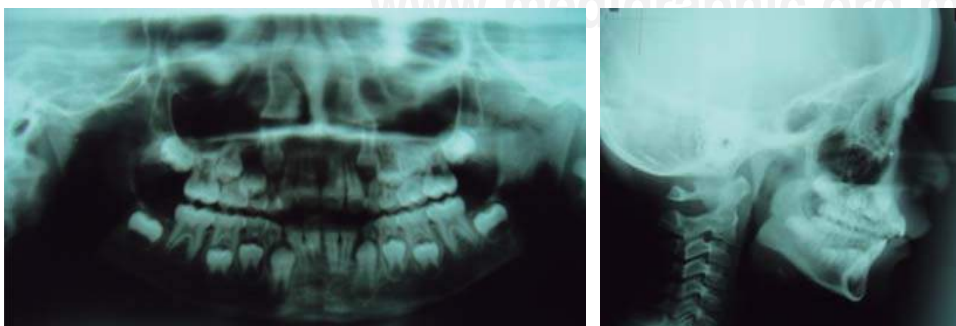

Figura 4.

Estudios radiográficos.

Una forma de tratar las maloclusiones a edades tempranas es por medio de los aparatos ortopédicos funcionales. Los cuales son de anclaje bimaxilar y no dependen exclusivamente de soporte dental.⁵

El Bionator es un aparato funcional que fue descrito en 1952 por Balters, como un dispositivo funcional integral, denominado por el mismo como un «despertador vital».⁶

Según Balters debía existir un equilibrio entre la lengua y el mecanismo perioral con el cierre labial anterior para la respiración, responsables del desarrollo de las arcadas y la intercuspidadación.⁷

Es usado para la corrección de las clases II, con protrusión dentaria y colapso maxilar (Bionator estándar), clases III (Bionator inversor) y mordidas abiertas (Bionator protector) (Figura 1).⁸

El Bionator estándar es un aparato pequeño que toma las caras linguales de los dientes inferiores de molar a molar, se prolonga al maxilar superior tomando los dientes laterales hasta canino. El acrílico sólo involucra las caras oclusales desde las cúspides linguales y 4 mm de los procesos alveolares.⁸

El resorte palatino es el *coffin* de alambre 1.2 mm que ayuda a mantener la lengua en el paladar estimulando la expansión del maxilar superior. El arco vestibular se realiza en alambre 0.9 mm, cruza de palatino a vestibular en busca del punto de contacto entre canino y premolar superior, dirigiéndose a gingival, a la altura del tercio medio de premolar superior, luego hacia distal, hasta arriba al tercio mesial del primer mo-

Cuadro I. Datos cefalométricos iniciales.

Dato cefalométrico	Norma	Dato del paciente
SNA	80°	75°
SNB	78°	70°
ANB	2°	5°
S-N, Go-Gn	32°	42°
SN 1 Sup	102°	108°
Go-Gn/1 Inf	90°	100°
SND	76°	66°
Cono facial	68°	73°
Longitud del cuerpo mandibular	65 mm	59 mm

lar, formando una ansa amplia que se extiende hasta el tercio medio del primer premolar inferior continuando hasta distal de canino, allí el alambre se dobla en forma de bayoneta llegando hasta el tercio incisal de canino e incisivos superiores, continuando en forma simétrica del lado opuesto.⁸

El cambio postural terapéutico realizado por los aparato bimaxilares debe ser realizado dentro de los límites fisiológicos individuales con el contacto de los incisivos en un área determinada (DA).⁵

La DA estará definida por el contacto en el tercio superior de las caras palatinas y vestibulares de los incisivos superiores e inferiores.⁵

CASO CLÍNICO

Paciente femenino de seis años de edad se presenta a la Clínica de Especialidades Médicas del Estado de Veracruz «Dr. Rafael Lucio» (CEMEV-UNAM) en el 2010; con motivo de consulta referido por la madre «no muerde parejo».

Al realizar el diagnóstico la paciente presenta una clase II esquelética por retrusión mandibular, perfil convexo, clase II molar bilateral, clase canina no valorable por estar en dentición mixta, dirección de cre-

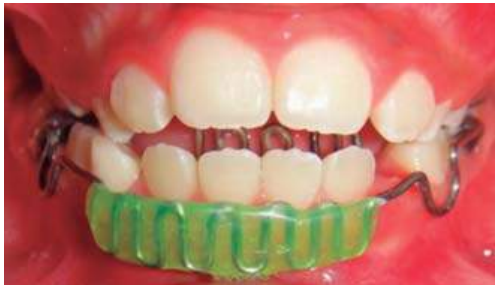

Figura 5. Trampa lingual y lip-bumper.

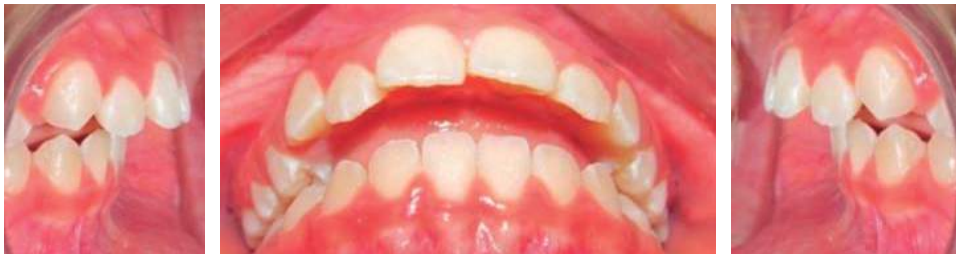

Figura 6. Sobremordida horizontal de 8 mm.

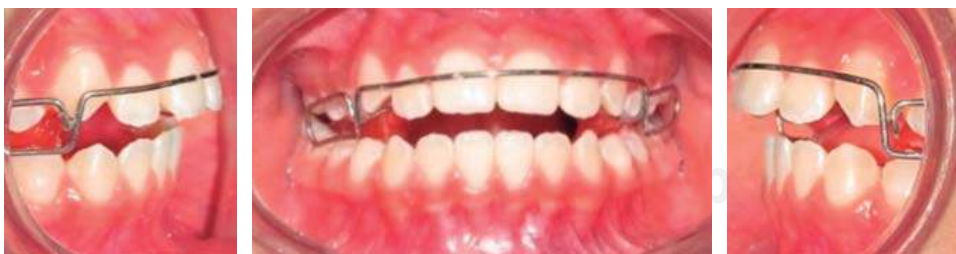

Figura 7. Primera fase.

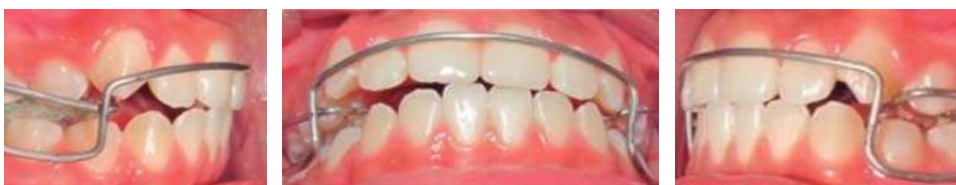

Figura 8. Segunda fase.

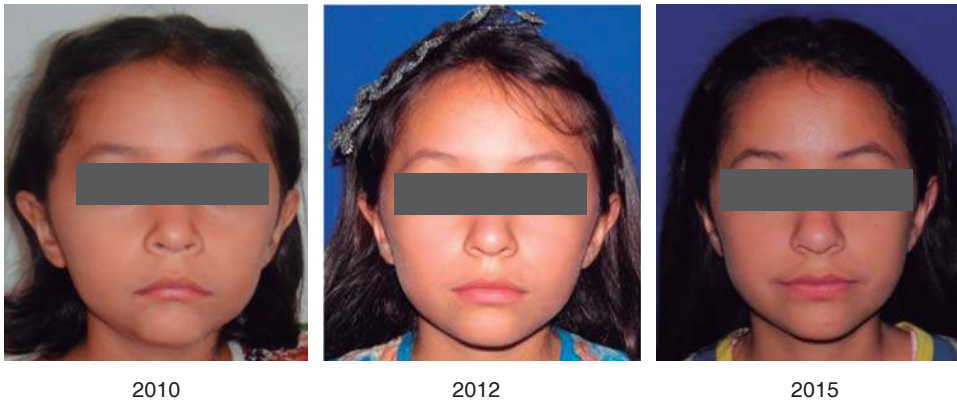


Figura 9.

Fotografías comparativas de frente.

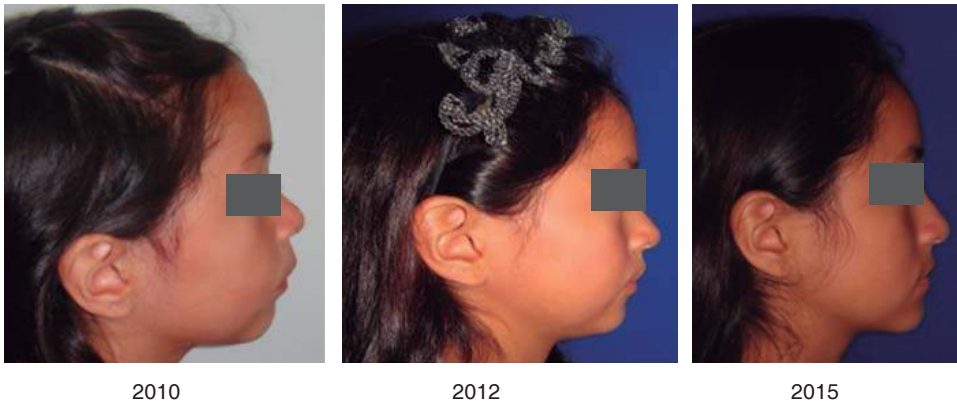


Figura 10.

Fotografías comparativas de perfil.

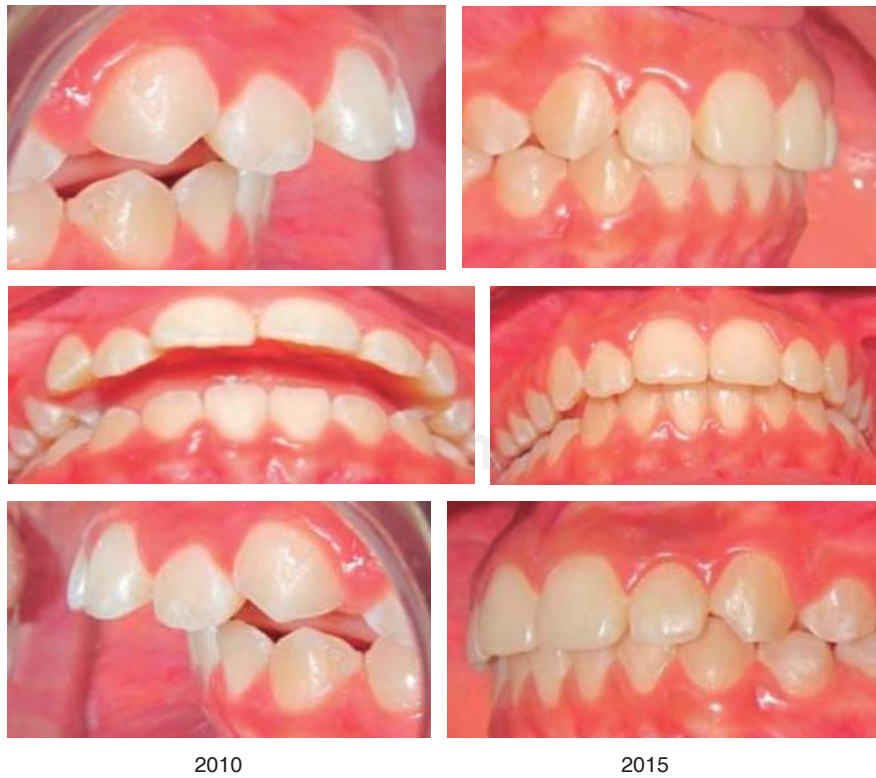

Figura 11.

Fotografías intraorales comparativas.

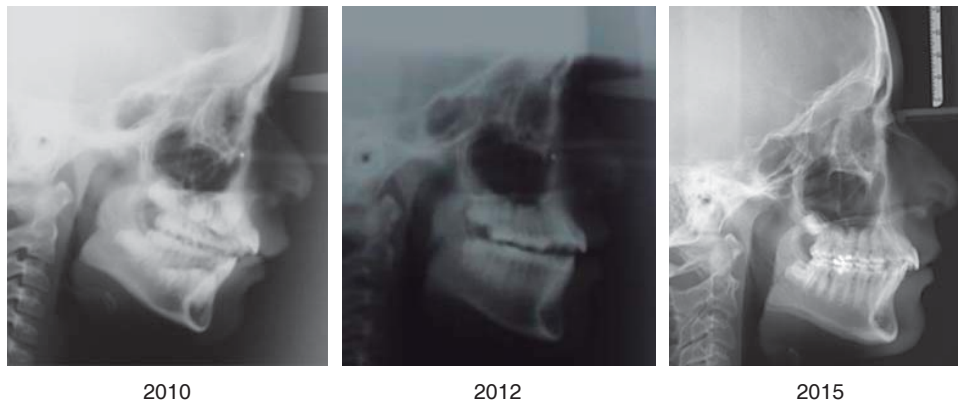


Figura 12.

Comparativa de las radiografías laterales.

Cuadro II. Comparación de datos cefalométricos.

Dato cefalométrico	2010	2012	2015
SNA	75°	77°	80°
SNB	70°	75.5°	77°
ANB	5°	2.5°	3°
S-N, Go-Gn	42°	35°	33°
SN 1 Sup	108°	106°	99°
Go-Gn/1 Inf	100°	89°	98°
SND	66°	73°	75°
Ocl-SN	25°	18°	17°
Longitud del cuerpo mandibular	66 mm	70 mm	72 mm

cimiento vertical, mordida abierta anterior y con los hábitos de succión labial, digital y proyección lingual (Figuras 2 a 4 y Cuadro I).

A finales del 2012, una vez eliminados los hábitos, la Dra. Yuridia Martínez durante su residencia se procede a tratar la clase II esquelética con la colocación de una trampa lingual y el *lip-bumper* (Figura 5).

La paciente presentaba una sobremordida horizontal de 8 mm lo cual se puede observar en la figura 6.

El plan de tratamiento consistió en la colocación del Bionator estándar, lo cual se realizó en dos fases (cada una de 6 meses) donde cada Bionator tuvo el registro en DA de 4 mm, para ejercer un cambio postural fisiológico y abarcar los 8 mm de sobremordida horizontal (Figuras 7 y 8).

Entre los resultados obtenidos estuvieron el cambio de perfil (de convexo a recto), redirección del crecimiento vertical a un crecimiento más neutro, una relación sagital armónica maxilomandibular y dentalmente se disminuyó la proinclinación de incisivos superiores e inferiores.

El tratamiento con el uso del Bionator tuvo una duración de un año, y posteriormente se mantuvo en retención; la cual consistió en el uso del Bionator de manera nocturna.

En las figuras 9 a 12 se muestran las comparativas de las fotografías extraorales de frente, de perfil e intraorales, respectivamente. De cómo inició, la evolución con el uso del Bionator y la etapa retentiva.

En el cuadro II se muestran los datos cefalométricos.

CONCLUSIÓN

La OFM es una alternativa en el tratamiento en los pacientes en crecimiento para la corrección de las maloclusiones dentoalveolares en sentido transversal y sagital.

Los tratamientos con aparatos ortopédicos, en este caso con el Bionator, permiten realizar el cambio postural de la mandíbula, y redirigir el crecimiento de los maxilares.

REFERENCIAS

- Otero-Martínez J. Concepción actual de la terapia en ortopedia funcional de los maxilares. *Rev Sanidad Naval de Perú* [Internet]. [Consultada el 1 de marzo del 2015] Disponible en: http://sisbib.unmsm.edu.pe/BVRevistas/rsnp/v05_n2/pdf/a06.pdf
- Canut J. *Ortodoncia clínica y terapéutica*. Madrid: Masson; 2001.
- Sada M, de Girón J. Maloclusiones en la dentición temporal o mixta. *An Pediatr Contin*. 2006; 4 (1): 66-70.
- Moyers R. *Manual de ortodoncia*. Buenos Aires: Médica Panamericana; 1992.
- Simoes WA. *Ortopedia funcional de los maxilares: vista a través de la rehabilitación neuro-oclusal*. Isaro; 1975.
- Guardo CR. *Ortopedia maxilar. Atlas práctico*. Caracas: Actualidades Médico Odontológicas Latinoamérica, CA.; 1993.
- Graber T. *Ortodoncia principios y técnicas actuales*. España: Mosby; 2006.
- Grohmann U. *Aparatología en ortopedia funcional. Atlas gráfico*. AMOLCA; 2002.

LECTURAS RECOMENDADAS

- Proffit W. *Ortodoncia teoría y práctica*. Mosby; 2007.
- Mayoral J. *Ortodoncia principios fundamentales y práctica*. Labor; 1990.
- Ulrike G. *Aparatología en ortopedia funcional: Atlas*. ALMOCA; 2007.
- Quirós O. *Manual de ortopedia funcional de los maxilares y ortodoncia interceptiva*. Actualidades Médico Odontológicas Latinoamérica, C.A.; 2000.
- Sano S, Strazzer M, Rodríguez G. *Ortodoncia en la dentición decidua. Diagnóstico, plan de tratamiento y control*. AMOLCA; 2007.
- Kharbanda OP, Sidhu SS, Shukla DK, Sundaram KR. A study of the etiological factors associated with the development of malocclusion. *J Clin Pediatr Dent*. 1994; 18 (2): 95-98.
- McNamara JA Jr, Seligman DA, Okeson JP. Occlusion, orthodontic treatment, and temporomandibular disorders: a review. *J Orofac Pain*. 1995; 9 (1): 73-90.

Dirección para correspondencia:
Ivonne Scarleth Herrera Navarrete
E-mail: scarleth2006@gmail.com